症　例

宮崎医会誌　2012 ; 36 : 153-7.

虫垂憩室炎の１例　－当院４症例の検討を加えて－

新名　一郎[1,2)]　前田　資雄[1)]　高屋　　剛[1,2)]　南　　史朗[1,2)]
千々岩一男[2)]　内山周一郎[2)]　赤池　義昭[3)]　小牧　祐雅[4)]
有馬　志穂[4)]　岩屋　博道[4)]　藤原　利成[4)]　相良　誠二[4)]
中西　千尋[4)]　井上　龍二[4)]　黒木　和男[4)]

要約：症例は74歳，男性。右下腹部痛を認め，近医より紹介受診となった。急性虫垂炎と診断し，手術を施行した。虫垂間膜内に膿瘍を形成しており，虫垂切除術を施行した。切除標本で虫垂先端に憩室を認め，虫垂間膜に穿通し膿瘍を形成していた。当院で過去10年間に行った虫垂切除術71例のうち４例（5.7%）に虫垂憩室炎を認めた。憩室はすべて腸間膜側に存在し，すべて仮性憩室であった。また穿孔率は75%と高率であった。

〔平成24年２月28日入稿，平成24年４月９日受理〕

はじめに

虫垂憩室炎は比較的稀な疾患であり，術前診断で虫垂炎との鑑別が困難なことが多い。また穿孔率が高いため[1)]臨床上問題となることがある。今回，我々は虫垂憩室炎の虫垂間膜への穿通を経験した。当院における本症例を含む過去10年間の虫垂憩室炎４例と共に，若干の文献的考察を加え報告する。

症　　例

患者：74歳，男性。主訴：右下腹部痛。既往歴：５年前から高血圧症に対し内服加療中。家族歴：特記事項なし。飲酒歴，喫煙歴なし。現病歴：2007年５月，突然の右下腹部痛を主訴に近医を受診し，抗生物質投与を受けた。翌日症状が悪化したため当院へ紹介受診となった。初診時現症：身長164.6cm，体重68.6kg，BMI 25.2，体温38.0℃，血圧114/63mmHg，脈拍71/分，右下腹部に自発痛と圧痛を認め，限局性の腹膜刺激症状を伴っていた。初診時血液検査成績：白血球数16.3×10^3個/μL，CRP27.0mg/dlと炎症所見を認めた。また総ビリルビンが2.5mg/dlと上昇していた。腫瘍マーカーはCEA 0.5ng/ml，CA19-9 3.39U/mlと正常範囲内であった。腹部超音波検査：盲腸下端に虫垂根部を認めた。虫垂は盲腸背側に存在しており全体像の把握が困難であった。虫垂の層構造が一部不明瞭で低エコーを呈し，膿瘍形成を認めた（図１）。腹部CT：虫垂自体の腫大は軽度であったが，虫垂周囲の脂肪組織の炎症とfree airを認めた（図２）。

臨床経過

経過より急性虫垂炎の穿孔と診断し緊急手術を施行した。手術所見：硬膜外麻酔下に傍腹直筋切開で手術を施行した。虫垂は上行結腸背側に位置し，虫垂間膜内に膿瘍を形成していた。逆行性虫垂切除術およびドレナージ術を施行した。術後経過：術後２日目から食事を開始した。ドレーンからの膿の流出

１）串間市民病院外科
２）宮崎大学医学部腫瘍機能制御外科学
３）本城診療所
４）串間市民病院内科

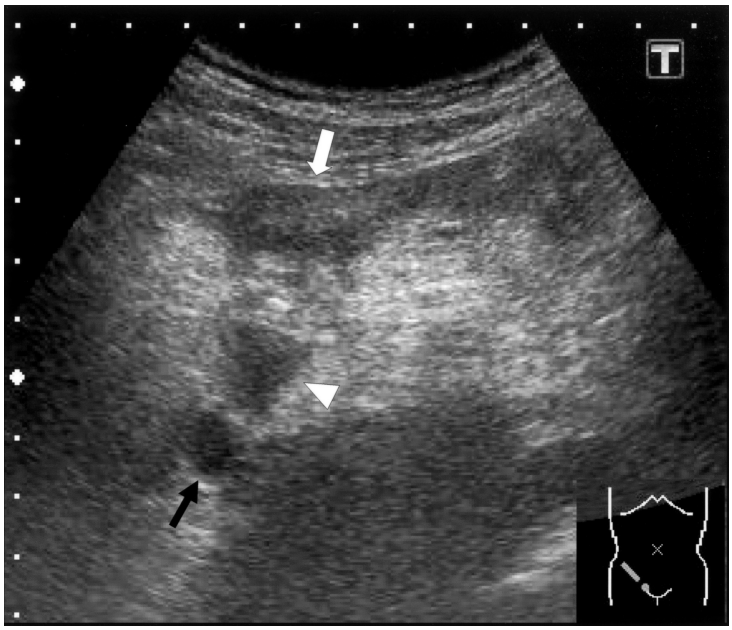

図１．腹部超音波検査：虫垂（黒矢印）は盲腸（白矢印）背側に存在した．虫垂の層構造が一部不明瞭になり低エコーを呈し膿瘍と思われる部位を認めた（白矢頭）．明らかな憩室は術前に指摘できなかった．

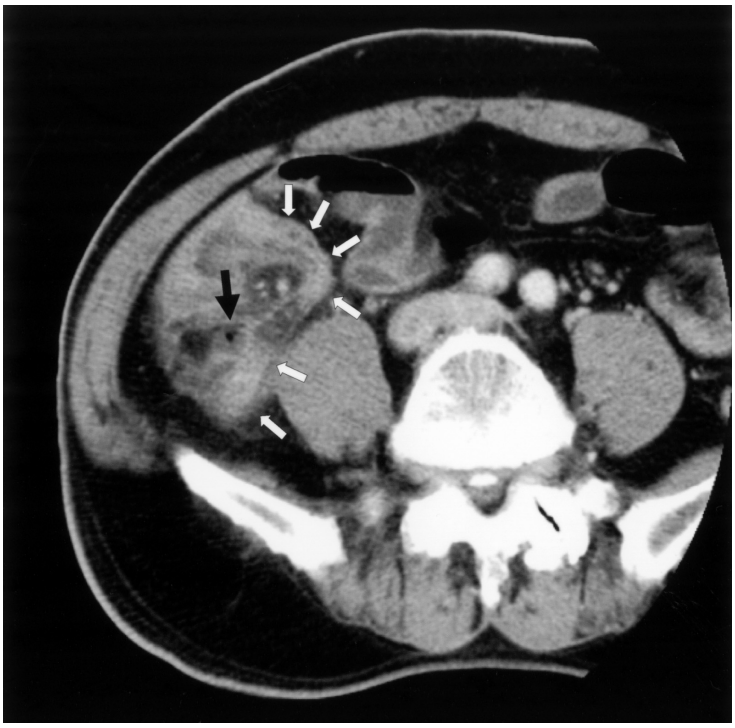

図２．腹部CT：虫垂（白矢印群）の腫大は軽度であったが，虫垂周囲の脂肪組織の混濁とfree air（黒矢印）を認めた．

が持続し，細菌培養で緑膿菌が検出されたが，保存的に軽快し，術後34日で退院した。切除標本：虫垂先端付近に潰瘍を伴った憩室を２個認め，そのうち１個が虫垂間膜に穿通し膿瘍を形成していた（図３）。病理組織学的所見：虫垂に憩室があり，固有筋層を伴っていないため仮性憩室と診断した。憩室の周囲には炎症細胞浸潤や出血壊死を認めた（図４）。当院で2000年10月から2009年９月の10年間に行った虫垂切除術71例のうち70例に病理組織学的検査が行われ，４例（5.7％）に虫垂憩室炎を認めた。４例の内訳を表１（本症例は症例３）に示す。

考　　察

虫垂憩室炎は1893年にKelynackらによりはじめて報告[2]されて以来，欧米では多数の報告がある。本邦では2008年に柏木らが180例を集計報告しており，平均年齢は48.1歳，3.3：１と男性に多く，形態は真性憩室2.8％，仮性憩室97.2％，穿孔率は35.4％と報告している[3]。本邦において虫垂憩室は剖検例の1.2－1.4％に認められ[1, 4, 5]，虫垂切除例の0.004－2.1％が虫垂憩室炎であると報告されている[3]。最近岡本らが242例の虫垂切除の症例の詳細な検討を行い6.2％が虫垂憩室炎であったと報告している[6]。当院でも虫垂切除術70例に病理組織学的検査を行い，４例（5.7％）に虫垂憩室炎を認めた。当院４例中，提示症例以外の３例は肉眼的に憩室の確認ができず，病理組織学的検査ではじめて憩室の存在が指摘された。手術標本の入念な検索を行えば，実際の発生頻度はもっと多くなると思われた。当院の症例では15歳という若年から74歳までばらつきはあるが，平均年齢は50.0歳，３：１と男性に多かった。組織学的にすべて仮性憩室であり，すべて腸間膜側であった。穿孔率は75％と非常に高率であった（表１）。

虫垂憩室炎の術前診断は，一般的には困難なことが多い。当院の４症例の術前診断も，すべて急性虫垂炎で，術前に虫垂憩室を指摘できなかった。虫垂憩室炎の術前診断に腹部超音波検査やCTが有用で

図３．切除標本：虫垂先端付近に潰瘍を伴った憩室（白矢印群）を２個認め，そのうち１個が虫垂間膜に穿通し膿瘍を形成していた．

表１．当院で経験した虫垂憩室炎４例.

症例	手術	年齢，性別	肉眼的憩室	顕微鏡的憩室	穿孔	真性・仮性	部位
1	2001年	57歳，男性	０個	１個	あり	仮性	腸間膜側
2	2006年	54歳，男性	０個	２個	なし	仮性	腸間膜側
3（本症例）	2007年	74歳，男性	２個	２個（肉眼的憩室と一致）	あり	仮性	腸間膜側
4	2007年	15歳，女性	０個	１個	あり	仮性	腸間膜側

図４．病理組織学的所見：虫垂間膜の脂肪組織内に線維組織に囲まれ固有筋層を伴わない粘膜組織（仮性憩室）を認める．憩室周囲には炎症細胞浸潤や出血壊死を認めた．すべてHE染色　×12.5.

あるという報告が散見されるため[7, 8]詳細な画像診断の検討で術前診断される例が増加すると考えられる。本症例は虫垂が盲腸から上行結腸の背側に位置し，腹部超音波検査で虫垂の詳細な同定が困難であった。CTでは憩室の同定ができなかったが，虫垂自体の腫大が軽度であるにもかかわらず穿孔を認めており，虫垂憩室炎を示唆する所見と考えられた。

宇都宮らの報告によると，穿孔率は虫垂炎が29.5％，結腸憩室炎が1.5％，虫垂憩室炎が42.0％であり[1]，その他の報告でも虫垂憩室炎の穿孔率は高い[3]。当院では症状のあった３例は全例に穿孔を認めた。なお表１の症例２は１年前に急性虫垂炎の既往があったためＳ状結腸癌の根治術の際に同時切除した例であり，穿孔を認めなかった。虫垂憩室が炎症を起こす頻度は不明であるが，炎症を起こした際の穿孔率は高いので，画像診断で虫垂憩室炎が疑われる場合は早期の手術が必要と考える。無症候性の虫垂憩室を認めた場合における予防的切除は議論されるところであるが[9, 10, 11]，他疾患の開腹手術の際，虫垂憩室を認めた場合は同時切除が望ましいと考える。

なお，本文の要旨は，2009年10月15日，日本消化器病週間（JDDW2009），第51回日本消化器病学会大会にて報告した。

最後に，詳細な病理診断をしていただいた鹿児島大学大学院医歯学総合研究科先進治療科学専攻腫瘍学講座人体がん病理学　東美智代先生，後藤正道先

生に深謝いたします。

参 考 文 献

1）宇都宮勝之，別宮慎也，長谷和生，他．虫垂憩室ならびにその炎症．臨床消化器内科　1999；14：1511-5.

2）Kelynack TN. A contribution to the pathology of vermiform appendix. Lewis HK, London 1893：60-1.

3）柏木伸一郎，寺岡　均，大平　豪，他．虫垂憩室炎の１例．臨床外科　2008；63：853-6.

4）日野恭徳，山城守也，嶋田裕之，他．高齢者における大腸憩室症．胃と腸　1980；15：871-6.

5）Collins DC. A study of 50,000 spicimens of the human vermiform appendix. Surg Gynecol Obestet 1955 ; 101 : 437-45.

6）岡本貴大，田村竜二，門脇嘉彦，他．虫垂憩室症の臨床病理学的検討．日本大腸肛門病会誌　2009；62：506-10.

7）千堂宏義，西村　透，中村吉貴，他．術前診断した虫垂憩室炎の１例．日臨外会誌　2007；68：2270-4.

8）竹原真一，有田祐司，青沼正親，他．虫垂憩室炎の３例（超音波画像を中心に）．日本放射線技師会雑誌　2008；55：47-51.

9）Delikaris P, Teglbjaerg PS, Fisker Sorensen P, et al. Diverticula of the vermiform appendix. Dis Colon Rectum 1983 ; 26 : 374-6.

10）長谷川聡，森隆太郎，簾田康一郎，他．虫垂憩室症の５症例．日臨外会誌　2004；65：1592-5.

11）浅野之夫，三田三郎，早川英男，他．虫垂真性憩室炎の１例．日臨外会誌　2004；65：2701-4.

A Case of Appendiceal Diverticulitis －Along with a Study of 4 Cases Encountered in Our Hospital－

Ichiro Niina　Yorio Maeda　Tsuyoshi Takaya
Shiro Minami　Kazuo Chijiiwa　Shuichiro Uchiyama
Yoshiaki Akaike　Yuga Komaki　Shiho Arima
Hiromichi Iwaya　Toshinari Fujiwara　Seiji Sagara
Chihiro Nakanishi　Ryuji Inoue　Kazuo Kuroki

From the Department of Surgery（I.N., Y.M., T.T., S.M.）and Department of Medicine（Y.K., S.A., H.I., T.F., S.S., C.N., R.I., K.K.）, Kushima Municipal Hospital and Honjo Clinic（Y.A.）－both in Kushima ; the Faculty of Medicine, Department of Surgical Oncology and Regulation of Organ Function, University of Miyazaki, Miyazaki（I.N., T.T, S.M., K.C., S.U.）.

Abstract

A 74-year-old man complaining of right lower abdominal pain was admitted to our hospital. The patient was diagnosed with acute appendicitis, and an emergency operation was performed. Gross findings of the resected specimen revealed that two diverticuli were present at the tip of the appendix, and penetrated to the appendiceal mesentery in part. We have encountered 4 cases of appendiceal diverticulitis among 71 patients who had undergone appendectomy over the past 10 years. All our cases were psudo-diverticuli located at the side of the mesentery, 75% of which were perforated.

Key words : diverticuli of appendix, diverticulitis of appendix, perforation